

**МІНІСТЕРСТВО ОХОРОНИ ЗДОРОВ'Я УКРАЇНИ
НАЦІОНАЛЬНИЙ МЕДИЧНИЙ УНІВЕРСИТЕТ
ІМЕНІ О.О. БОГОМОЛЬЦЯ
КАФЕДРА СУДОВОЇ МЕДИЦИНИ ТА МЕДИЧНОГО ПРАВА**

**Б.В. МИХАЙЛИЧЕНКО
Н.М. ЕРГАРД**

**СУДОВО-МЕДИЧНА ЕКСПЕРТИЗА
МЕХАНІЧНОЇ АСФІКСІЇ ВНАСЛІДОК
СТИСНЕННЯ ОРГАНІВ ШИЇ**

Методичні рекомендації



Навчальне видання

Борис Валентинович МИХАЙЛИЧЕНКО
Наталія Миколаївна ЕРГАРД

СУДОВО-МЕДИЧНА ЕКСПЕРТИЗА МЕХАНІЧНОЇ АСФІКСІЇ ВНАСЛІДОК СТИСНЕННЯ ОРГАНІВ ШИЇ

Методичні рекомендації

В авторській редакції

Підписано до друку 15.03.2017.
Формат 60×84. Папір офсетний.
Тираж 300 прим.

Видавництво УкрДГРІ
Р.с. серія ДК № 182 від 18.09.2000 р.
04114, м. Київ-114, вул. Автозаводська, 78

Адреса редакції та п/п: інформаційно-видавничий відділ УкрДГРІ
04114, м. Київ-114, вул. Автозаводська, 78
Тел.: 206-35-18; тел./факс: 430-41-76
E-mail: mru@ukrdgri.gov.ua

МІНІСТЕРСТВО ОХОРОНИ ЗДОРОВ'Я УКРАЇНИ
НАЦІОНАЛЬНИЙ МЕДИЧНИЙ УНІВЕРСИТЕТ
ІМЕНІ О.О. БОГОМОЛЬЦЯ
КАФЕДРА СУДОВОЇ МЕДИЦИНИ ТА МЕДИЧНОГО ПРАВА



СУДОВО-МЕДИЧНА ЕКСПЕРТИЗА МЕХАНІЧНОЇ АСФІКСІЇ ВНАСЛІДОК СТИСНЕННЯ ОРГАНІВ ШИЇ

(для самостійної роботи студентів, курсантів на основі
компетентнісного підходу з модулю: «Судово-медична експертиза
механічної асфіксії»)

Методичні рекомендації



Київ – 2017

Схвалено та затверджено кафедрою судової медицини та медичного права Національного медичного університету імені О.О. Богомольця (Протокол № 14 від 20.03.2017 року).

Михайличенко Б.В., Ергард Н.М.

Судово-медична експертиза механічної асфіксії внаслідок стиснення органів шиї (для самостійної роботи студентів, курсантів на основі компетентнісного підходу з модулю: «Судово-медична експертиза механічної асфіксії») – Методичні рекомендації. – К.: УкрДГПІ, 2017. – 16 с.

У методичних рекомендаціях містяться довідкові відомості про види, характер та механізм утворення странгуляційної борозни при різних видах здавлення органів шиї та, її морфологічні ознаки, методика опису борозни, а також методика проведення самостійної роботи студентів та курсантів вищих медичних і юридичних навчальних закладів освіти III-IV рівнів акредитації.

Методичні рекомендації можуть бути корисними для співробітників медичного фаху, органів внутрішніх справ, студентів, слухачів, курсантів, науково-педагогічного складу медичних та юридичних навчальних закладів.

УДК 340.624.6.:616.001.84

© Михайличенко Б.В., Ергард Н.М., 2017
© Кафедра судової медицини та медичного права НМУ
ім. О.О. Богомольця, 2017.

прикушений передніми зубами, темно-брунатного кольору. При обмацуванні кісток і хрящів ушкоджень не виявлено. Грудна клітка циліндричної форми, живіт на рівні реберних дуг. Високо на шиї розташована петля із дроту, кінець якого перерізаний. Відповідно їй наявна странгуляційна борозна, яка темно-брунатного кольору, йде у косо-висхідному напрямку, незамкнена, зникає у потиличній ділянці голови, найкраще виражена на передній поверхні шиї.

II. Завдання:

1. Визначити достовірні ознаки смерті
2. Встановити давність настання смерті
3. Визначити попередній судово-медичний діагноз

Труп особи чоловічої статі, 54 років за документами, довжина тіла 155 см, правильної будови тіла та доброї вгодованості, колір шкіряних покривів блідий, температура тіла в прямій кишці 25 град. Через 1 годину – 24 град. Трупні плями розташовані на задньо-бокових ділянках тіла добре виражені, синьо-фіолетового кольору, при дозованому натисканні зникають та відновлюють свій колір через 5 хв. 45 секунд. Дослідження проведено в 14 год. 30 хв. Трупне залякання наявне тільки в жувальних м'язах, гниття немає. Волосиста частина голови без ушкоджень, очі закриті, рогівка прозора, сполучнотканинна оболонка очних яблук з дрібними темно-червоними крововиливами, отвори вух та носа вільні, отвори рота і носа вільні, губи темно-синього кольору, зуби свої, неушкожені, кінчик язика прикушений передніми зубами, темно-брунатного кольору. При обмацуванні кісток і хрящів ушкоджень не виявлено. Грудна клітка циліндричної форми, живіт на рівні реберних дуг. Високо на шиї розташована петля із дроту, кінець якого перерізаний. Відповідно їй наявна странгуляційна борозна, яка темно-брунатного кольору, йде у горизонтальному напрямку, замкнена, рівномірно виражена по всій довжині шиї.

5. МАТЕРІАЛИ ДЛЯ АУДИТОРНОЇ САМОСТІЙНОЇ РОБОТИ.

Перелік навчальних практичних завдань, які необхідно виконати на практичному занятті:

- оволодіти методикою опису странгуляційної борозни;
- провести диференційну діагностику між підвищенням та задушенням;
- скласти експертні висновки при підвищенні та задушенні.

6. МАТЕРІАЛИ ПІСЛЯ АУДИТОРНОЇ САМОСТІЙНОЇ РОБОТИ.

Тема: Лабораторні методи дослідження життєвості странгуляційної борозни.

- 2. Горизонтальний напрямок.
- 3. Замкненість.
- 4. Незамкненість.
- 5. Нерівномірно виражена.
- 6. Рівномірно виражена.
- 7. Наявність крововиливів навколо борозни.
- 8. Відсутність крововиливів навколо борозни.
- III. Зажиттєві ознаки странгуляційної борозни:
 - 1. Гіперемія дерми.
 - 2. Крововиливи дерму.
 - 3. Відсутність крововиливів в дермі.
 - 4. Відсутність клітинної реакції.
 - 5. Крайове стояння лейкоцитів.
 - 6. Ознаки розтягнення нервових волокон.
 - 7. Відсутність ознак впливу на нервові волокна.
- Б. Питання для самоконтролю**
 - 1. Види механічної асфіксії внаслідок стиснення органів шиї.
 - 2. Види механізмів здавлення органів шиї.
 - 3. Які питання вирішують при експертизі повішення чи задушення.
 - 4. Визначте зажиттєві ознаки механічної асфіксії внаслідок стиснення органів шиї .
 - 5. Особливості повішення заподіяне власною та сторонньою рукою.
 - 6. Особливості задушення заподіяні сторонньою рукою.
 - 7. Особливості странгуляційної борозни при рухомій петлі.
 - 6. Визначте причини смерті від механічної асфіксії внаслідок стиснення органів шиї.
 - 7. Які існують методи підтвердження зажиттєвої реакції повішення.
- В. Завдання для самоконтролю:**
 - I. Завдання:**
 - 1. Визначити достовірні ознаки смерті
 - 2. Встановити давність настання смерті
 - 3. Визначити попередній судово-медичний діагноз

Труп особи жіночої статі, довжина тіла 165 см, правильної будови тіла та доброї вгодованості, колір шкіряних покривів блідий, температура тіла в прямій кишці 30 град. Через 1 годину – 29 град. Трупні плями розташовані на задньо-бокових ділянках тіла, доброї вираженості, синьо-фіолетового кольору, при дозованому натисканні зникають та відновлюють свій колір через 3 хв. 35 секунд. Дослідження проведено в 15 год. 30 хв. Трупне залякання наявне тільки в жувальних м'язах, гниття немає. Волосиста частина голови без ушкоджень, очі закриті, рогівка прозора, сполучнотканинна оболонка очних яблук з дрібними темно-червоними крововиливами, отвори вух та носа вільні, отвори рота і носа вільні, губи темно-синього кольору, зуби свої, неушкоджені, кінчик язика

- Передмова.....4
- 1. План самостійного заняття.....4
 - 1.1. Тема заняття.....4
 - 1.2. Навчальні цілі.....5
 - 1.1. Базові знання, вміння, навички, необхідні для вивчення теми (міждисциплінарна інтеграція).....5
- 2. Структура самостійного заняття.....6
 - 2.1. Зміст теми самостійного заняття.....6
 - 2.1.1. Патогенез смерті при здавленні органів шиї.....6
 - 2.1.2. Стадії розвитку механічної асфіксії.....6
 - 2.1.3. Судово-медична діагностика механічної асфіксії.....6
 - 2.1.4. Визначення зажиттєвості механічної асфіксії внаслідок стиснення органів шиї.....9
 - 2.1.5. Алгоритм описання странгуляційної борозни.....12
- 3. Рекомендована література.....13
- 4. Матеріали для самоконтролю.....13
- 5. Матеріали для аудиторної самостійної роботи.....15
- 6. Матеріали для після аудиторної самостійної роботи.....15

ПЕРЕДМОВА

Судово-медична експертиза механічної асфіксії внаслідок стиснення органів шиї становить певний вид експертизи, який займає одну із особливих ланок роботи експерта. Правильно обрана методика та дотримання певного алгоритму дій при дослідженні трупа з ознаками стиснення органів шиї при механічній асфіксії має особливе значення не тільки для слідчих дій, але й для доказовості кримінального правопорушення. Наявність косо-висхідної странгуляційної борозни та типове розташування тіла при підвищенні ще не означає, що має місце самогубство як рід смерті і немає ознак кримінального злочину. Дедалі частіше зустрічаються випадки, коли людину довели до стану непритомності за допомогою медичних препаратів чи алкогольного сп'яніння, для того, щоб вона не змогла чинити опір, а вже потім її підвісили з метою вбивства, тому актуальним питанням залишається детальне дослідження странгуляційної борозни з подальшою диференційною діагностикою механізмів утворення борозни при підвищенні та при задушенні.

В даних методичних рекомендаціях подаються основні поняття категорії та рід смерті, загальна характеристика ознак насильницької смерті від дії зовнішніх чинників, механізми заподіяння, методи виявлення речових доказів біологічного походження, алгоритм проведення судово-медичної експертизи трупів при підвищенні та задушенні, а також проведення практичного заняття зі студентами (слухачами, курсантами) на основі компетентнісного підходу. Також розглядаються питання: встановлення категорії та причини смерті, визначення життєвості странгуляційної борозни; особливості огляду трупів; особливості призначення та питання, які вирішуються під час проведення судово-медичної експертизи; міждисциплінарної інтеграції; методи та принципи проведення самостійного заняття на основі компетентнісного підходу.

РОЗДІЛ 1

ПЛАН САМОСТІЙНОГО ЗАНЯТТЯ

1.1. Тема заняття: «Судово-медична експертиза механічної асфіксії внаслідок стиснення органів шиї».

Судово-медична експертиза трупа з ознаками механічної асфіксії внаслідок стиснення органів шиї передбачає обов'язкову участь судово-медичного експерта або лікаря, якщо вчасно неможливо залучити судово-медичного експерта з метою встановлення категорії та причини смерті.

3. РЕКОМЕНДОВАНА ЛІТЕРАТУРА:

Основна:

1. Акопов В.И. Судебная медицина в вопросах и ответах. Справочное пособие для юристов и врачей / В.И. Акопов.- Ростов-на-Дону: Феникс, 2004.
2. Герасименко О.И. Словник-довідник термінів судової медицини / О.И. Герасименко - К.: Видавничий дім "Ін Юре", 2002.
3. Громов А.П. Курс лекцій по судебной медицине / А.П. Громов - М.: Медицина, 1979. – 48 с.
4. Михайличенко Б.В. Судова медицина / Б.В. Михайличенко - К.: ВСВ «Медицина», 2011. – 447 с.
5. Солохин А.А. Судебная медицина: Атлас. Учебное пособие для студентов мед. вузов / А.А. Солохин - М.: Медицина, 1998.
6. Тагаев Н.Н. Судебная медицина. Учебник для слушателей вузов МВД Украины / Н.Н. Тагаев – Х.: Факт, 2003.
7. Михайличенко Б.В. Судово-медична експертиза ушкодження гострими предметами / Б.В. Михайличенко, О.П. Бабкіна, Н.М. Ергард – К.:УкрДГРІ, 2017. – 16 с.

Додаткова:

1. Кримінальний Кодекс України від 05.04.2001 № 2341-III: [Електронний ресурс]. – Режим доступу: <http://zakon5.rada.gov.ua/laws/show/2341-14>
2. Наказ Міністерства охорони здоров'я України № 6 від 17 січня 1995 р. "Про розвиток та вдосконалення судово-медичної служби України".
3. Медичне право України: Збірник нормативно-правових актів. – К.: Видавничий дім «ІнЮре», 2001.

4. МАТЕРІАЛИ ДЛЯ САМОКОНТРОЛЮ

А. Тести для самоконтролю.

Для нижчеперелічених пунктів вибрати 4 правильних відповідей.

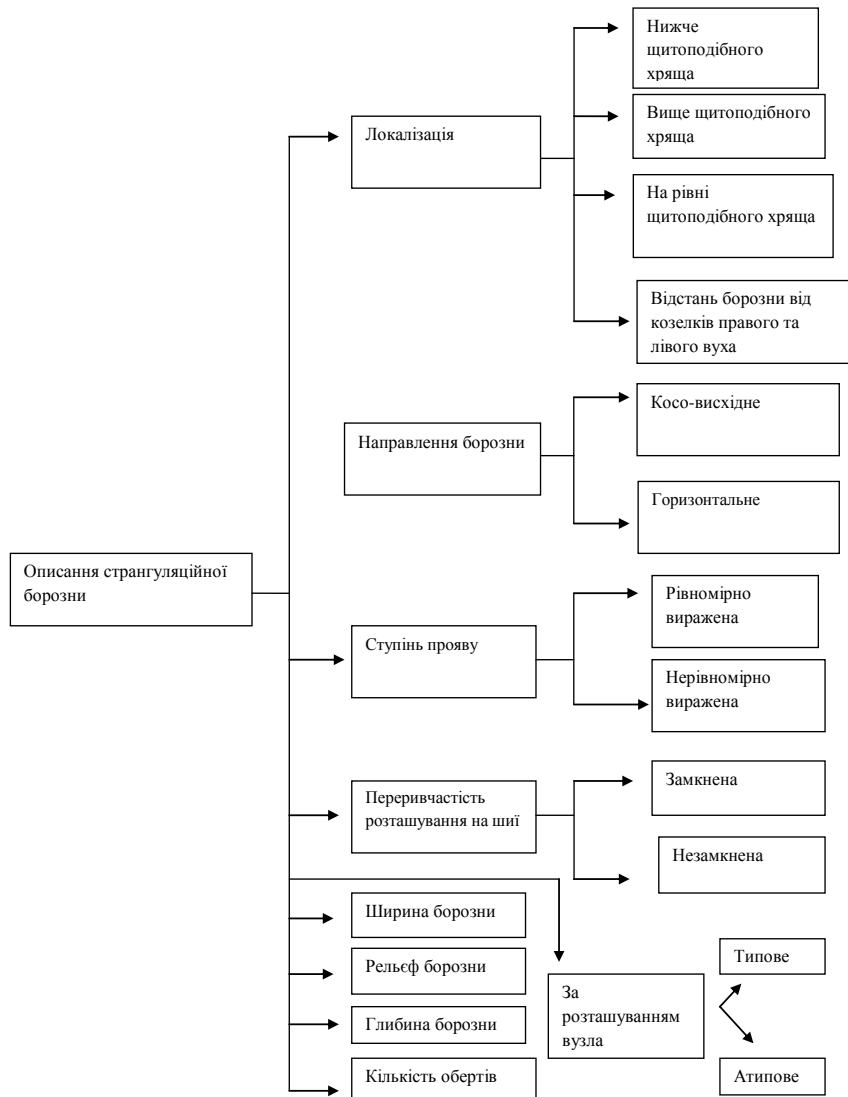
I. Для странгуляційної борозни при підвищенні характерно:

1. Косо-висхідний напрямок.
2. Горизонтальний напрямок.
3. Замкненість.
4. Незамкненість.
5. Нерівномірно виражена.
6. Рівномірно виражена.
7. Наявність крововиливів навколо борозни.
8. Відсутність крововиливів навколо борозни.

II. Для странгуляційної борозни при задушенні характерно:

1. Косо-висхідний напрямок.

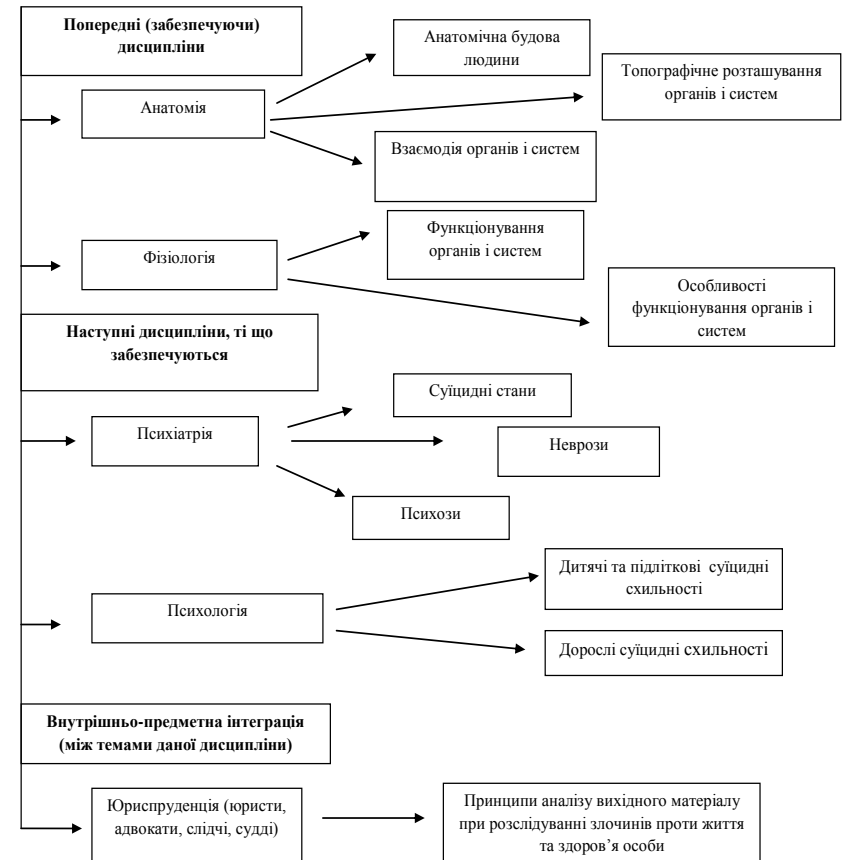
2.1.5. Алгоритм описання странгуляційної борозни:



1.2. Навчальні цілі заняття:

- визначати категорію смерті;
- методику описання странгуляційної борозни;
- методи виявлення морфологічних ознак зажиттєвості борозни;
- механізм утворення странгуляційної борозни;
- вирішувати питання, які виникають при дослідженні ушкоджень;
- проводити диференційну діагностику странгуляційної борозни при підвищенні та при задушенні.

1.3. Міждисциплінарна інтеграція



РОЗДІЛ 2

СТРУКТУРА САМОСТІЙНОГО ЗАНЯТТЯ

2.1. Зміст теми самостійного заняття

2.1.1. Патогенез смерті при здавленні органів шії:

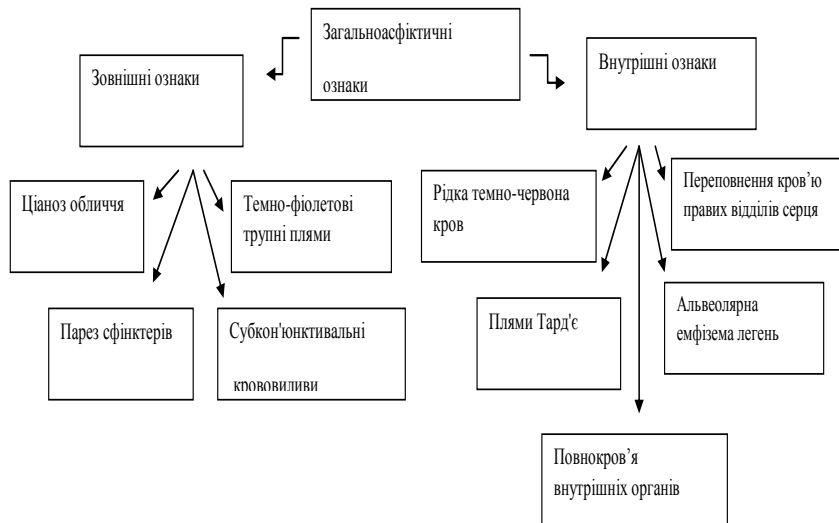
- перекриття просвіту глотки коренем язика;
- стиснення яремних вен петлею з розвиток набряку головного мозку;
- здавлення стовбуру блукаючого нерва з рефлекторною зупинкою серця;
- розрив спинного мозку в шийному відділі хребта при підвищенні зривком.

2.1.2. Стадії розвитку механічної асфіксії:

- Задишка із судомами
- Короткочасний спокій
- Термінального дихання
- Зупинка дихання з поступовим згасанням діяльності серця

2.1.3. Судово-медична діагностика механічної асфіксії

Загальноасфіктичні ознаки механічної асфіксії



5. При дослідженні міокарду:

- фуксинофільна дегенерація;
- катехоламінові ураження міокарду (рис. 5 та рис. 6).

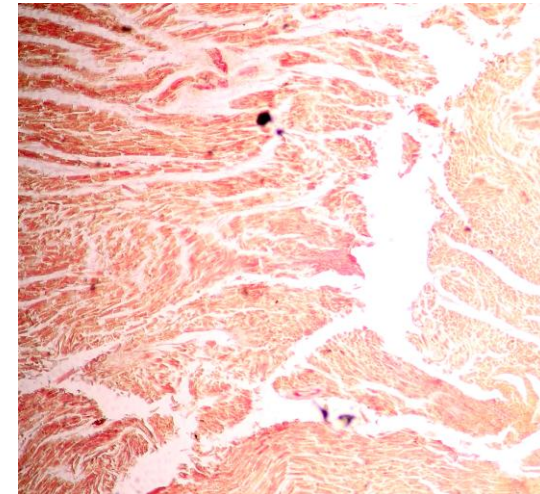


Рис. 5. Катехоламінові ураження міокарду (1).

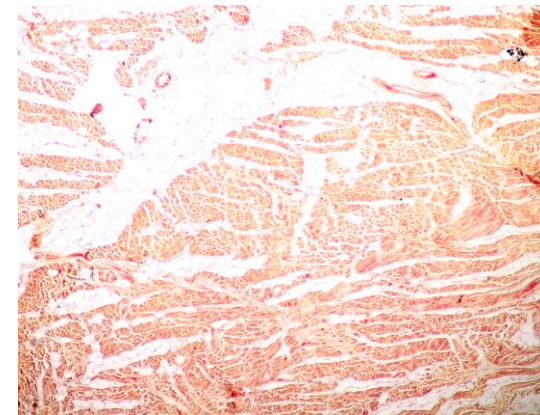


Рис. 6. Катехоламінові ураження міокарду (2).

- ателектаз та набряк;
- нерівномірність кровонаповнення.

3. При мікроскопічному дослідженні стволів блукаючих нервів:
- розтягнення та розриви циліндрів.

4. При мікроскопічному дослідженні надниркових залоз:
- збільшення деліпідизації пучкової зони кори;
- зменшення ліпідизації пучкової зони кори (рис. 4).

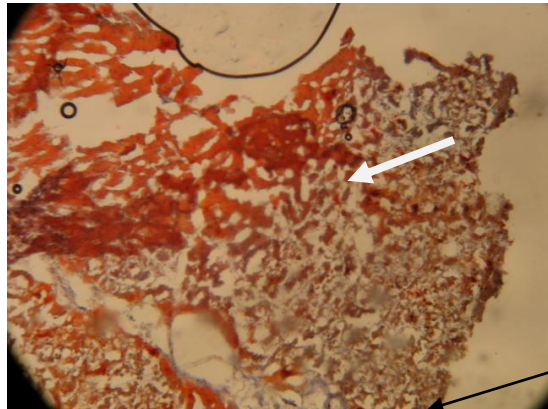


Рис. 4. Деліпідизація (вказано чорною стрілкою) та ліпідизація (вказано білою стрілкою) пучкової зони кори надниркових залоз.

II. Біохімічні методи дослідження:

1. При дослідженні странгуляційної борозни:

- підвищення рівнів гістаміну та серотоніну;
- підвищення рівнів простагландинів E та F;
- підвищення рівня адреналіну та норадреналіну.

2. При дослідженні надниркових залоз:

- підвищення кількісного вмісту холестерину;
- зменшення кількісного вмісту ефірів холестерину;
- підвищення кількісного вмісту кортизолу та кортизону.

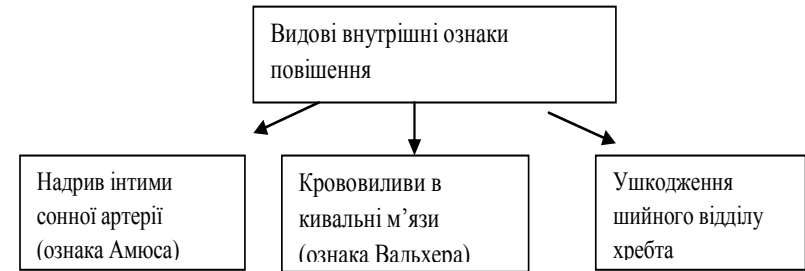3. При дослідженні ліквору:

- підвищення рівня адреналіну та норадреналіну.

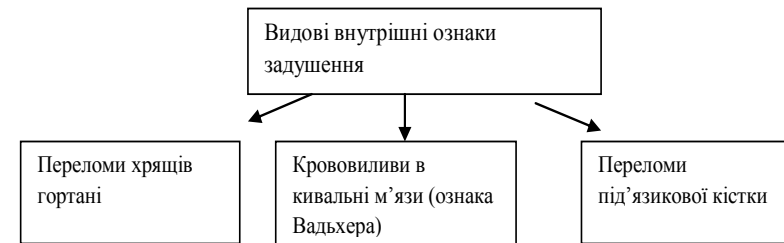
4. При дослідженні перикардіальної рідини:

- підвищення рівня адреналіну та норадреналіну.

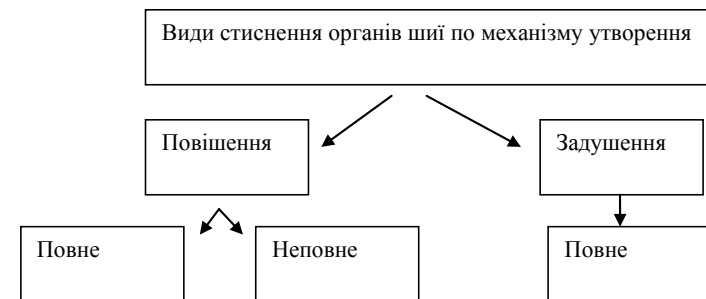Видові внутрішні ознаки при повішенні:



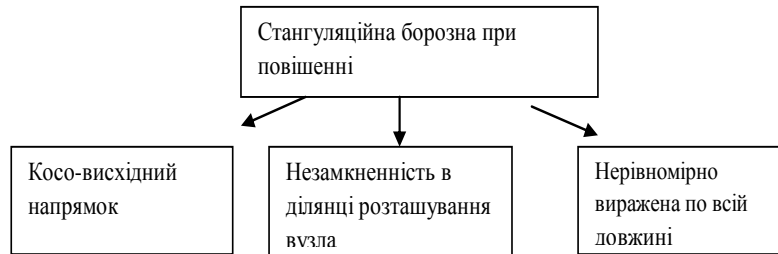
Видові внутрішні ознаки при задушенні:



Механізм стиснення органів шиї:



Особливості странгуляційної борозни при повішенні:

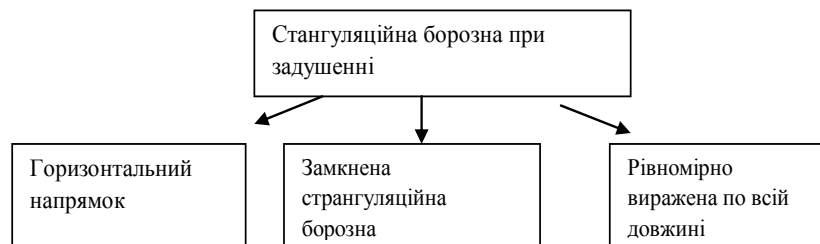


На рисунку 1 зображено странгуляційну при повішенні:

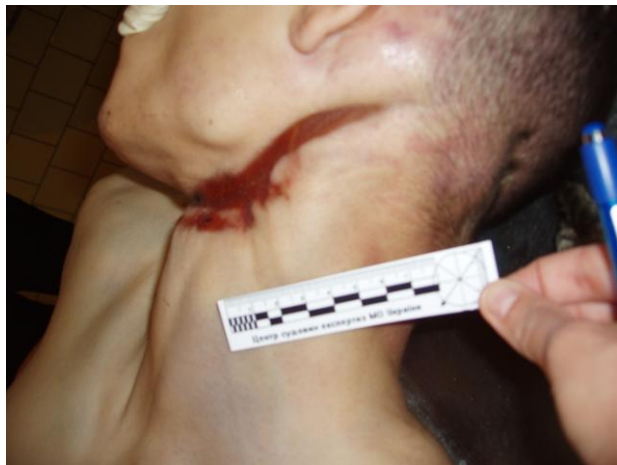

Рис. 1. Странгуляційна борозна при повішенні.

Особливості странгуляційної борозни при задушенні:



На рисунку 2 зображено странгуляційну при задушенні:

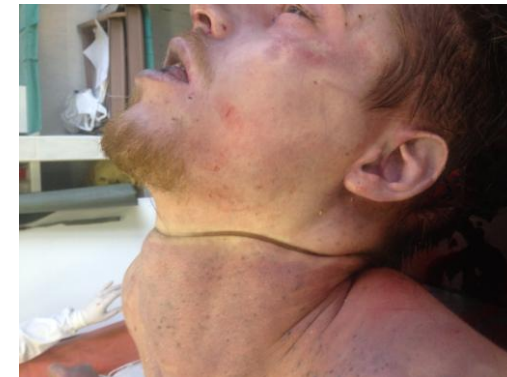

Рис. 2. Странгуляційна борозна при задушенні.

На рисунку 3 зображено дві странгуляційні борозни про задушенні та при повішенні:

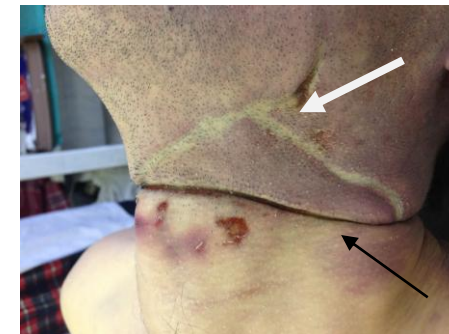

Рис. 3. Странгуляційні борозни при задушенні (вказано чорною стрілкою) та при повішенні (вказано білою стрілкою).

2.1.4. Визначення зажиттєвості механічної асфіксії внаслідок стиснення органів шії:

I. Гістологічний метод дослідження:

1. При мікроскопічному дослідженні странгуляційної борозни:
 - гіперемія, крововиливи та набряк дерми;
 - крайове стояння лейкоцитів;
 - ознаки розтягнення нервових волокон.
2. При мікроскопічному дослідженні легень:
 - гостра альвеолярна емфізема;